Scientist

Scientist, 2022, 20(2), 52-61.

ЭКСФОЛИАТИВНЫЙ ХЕЙЛИТ: РАСПРОСТРАНЕННОСТЬ, АЛГОРИТМ ПЕРВИЧНОЙ ДИАГНОСТИКИ И МАРШРУТИЗАЦИИ ПАЦИЕНТОВ

Алтайский государственный медицинский университет, г. Барнаул

Пурясова А.С., Чудова Л.В.

EXFOLIATIVE CHEILITIS: PREVALENCE, ALGORITHM FOR PRIMARY DIAGNOSIS AND ROUTING OF PATIENTS

Altai State Medical University, Barnaul

Puryasova A.S., Chudova L.V.

В работе проведен анализ распространенности и структуры заболеваний слизистой рта и красной каймы губ за 2020 и 2021гг. Проведено полное клиническое обследование группы пациентов с эксфолиативным хейлитом. Определен алгоритм первичной диагностики и маршрутизации пациентов с сухой и экссудативной формой данного заболевания.

Ключевые слова: *эксфолиативный хейлит, распространенность, диагностика, маршрутизация.*

This paper analyzes the prevalence and structure of diseases of the oral mucosa and the red border of the lips for 2020, 2021. A complete clinical examination of a group of patients with exfoliative cheilitis was performed. The algorithm of primary diagnosis and routing of patients with dry and exudative forms of this disease is determined.

Key words*: exfoliative cheilitis, prevalence, diagnosis, routing.*

В настоящее время заболевания слизистой оболочки рта (СОР) являются важной проблемой современной стоматологии, так как их диагностика представляет большие трудности, а лечение не всегда является успешным. Высокая распространенность, склонность к рецидивам и воздействие неблагоприятных факторов окружающей среды позволяют отнести

воспалительные заболевания слизистой оболочки рта к числу наиболее актуальных проблем современной стоматологии.

Среди заболеваний слизистой оболочки рта особое место занимает патология красной каймы губ (ККГ), и в частности: эксфолиативный хейлит.

Это заболевание представляет собой не только медицинскую, но и социальную проблему. Поражения видимой части лица, безусловно, неблагоприятно сказываются на поведении пациента, его эмоциональном состоянии, и как следствие, отражается в отношении с окружающим миром.

С клиническими проявлениями эксфолиативного хейлита могут сталкиваться представители всех медицинских специальностей, а потому ответственность за их выявление и правильную тактику ведения таких больных ложится на врачей любых подразделений [1]. В этой связи вопросы своевременной диагностики, маршрутизации пациентов с эксфолиативным хейлитом, а отсюда и повышение эффективности лечения становятся все более актуальными.

Цель исследования – разработать алгоритм первичной диагностики и маршрутизации пациентов с эксфолиативным хейлитом.

Задачи исследования:

1. Провести анализ распространенности и структуры заболеваний СОР и ККГ за 2020-2021 гг. по данным КГБУЗ «Краевая стоматологическая поликлиника».

2. Определить алгоритм диагностики пациентов с эксфолиативным хейлитом врачами-стоматологами КГБУЗ «Краевая стоматологическая поликлиника».

3. Провести полное клиническое обследование пациентов с различными формами эксфолиативного хейлита.

4. Определить алгоритм первичной диагностики и маршрутизации пациентов с различными формами эксфолиативного хейлита.

Материалы и методы

Статистическое исследование проводилось на базе КГБУЗ «Краевая стоматологическая поликлиника» и включало в себя анализ сводных счетов-фактур (ф. 002 ОМС), предъявляемых лечебно-профилактическими

учреждениями страховым медицинским организациям за 2 года (2020-2021 гг.), ретроспективный анализ амбулаторных карт пациентов с заболеваниями губ. Обработку полученных данных проводили с использованием программы MS Exel 2007.

Клиническое обследование пациентов проводилось на кафедре терапевтической стоматологии Алтайского государственного медицинского университета (г. Барнаул) по следующему алгоритму: выявление жалоб, сбор анамнеза жизни, анамнеза болезни, осмотр слизистой оболочки полости рта, губ. Фотодокументирование клинических наблюдений проводилось при получении добровольного информативного согласия пациентов на съемку в соответствии с основными принципами этики и деонтологии.

Результаты исследования и их обсуждение

Количество пациентов, обратившихся в поликлинику за стоматологической помощью по программе ОМС за 2020 г. составило 12876 человек, за 2021 г.- 17866. Из них число пациентов с заболеваниями слизистой оболочки рта и красной каймы губ за 2020 г - 102 человека (0,79%), за 2021 г. – 115 (0,64%). Нозологии заболеваний СОР и ККГ распределись следующим образом (рис.1.):

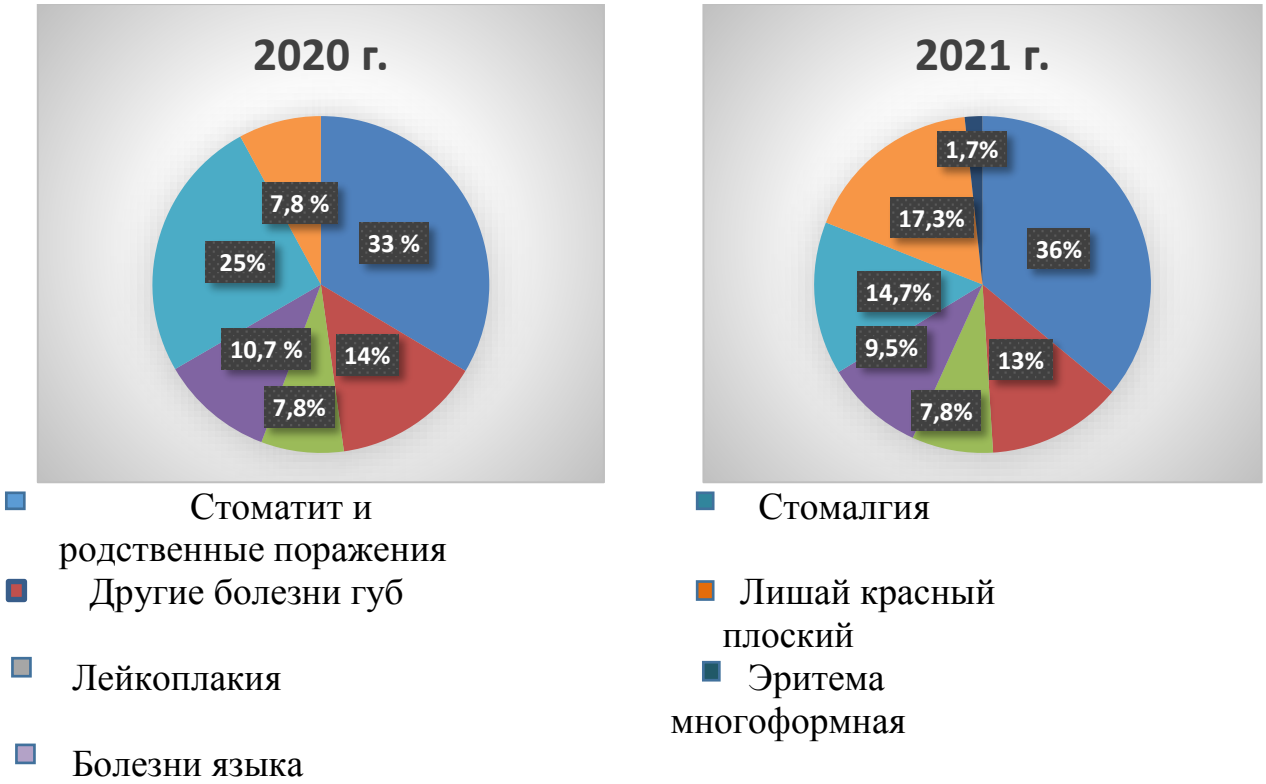

Рисунок 1. Распространенность заболеваний СОР за 2020- 2021гг.

Из вышеизложенного видно, что наибольший процент заболеваний составили пациенты, обратившиеся за стоматологической помощью с диагнозом: Стоматит и родственные поражения - 34 (33%) человека за 2020 г. и 41 (36%) за 2021г. К этим заболеваниям относятся: хронический рецидивирующий афтозный стоматит, кандидозный стоматит, поражения десны и беззубого альвеолярного отростка, обусловленные травмой и другие формы стоматита.

Болезни губ составляли 14% в 2020 г. и 13% в 2021 г. от общего числа пациентов с заболеваниями СОР. Наиболее распространенными были: метеорологический и эксфолиативный хейлит. Данные показатели соответствуют показателям в среднем по стране. Так, по данным различных авторов распространенность отдельных видов хронических, часто рецидивирующих самостоятельных заболеваний красной каймы губ среди различных групп населения колеблется в широких пределах – от 3,9 до 26,4% [2].

Эксфолиативный хейлит в нашем исследовании встречался у 2 пациентов в 2020г, что составило 26% от общего числа пациентов с болезнями губ, и у 5 пациентов в 2021г., что соответственно составило 40%., т.е. наблюдается тенденция роста случаев данного заболевания на 14%, что свидетельствует об актуальности данного исследования. Наши статистические данные совпадают в среднем с данными, полученными в Нижегородской области. Там процент случаев заболевания эксфолиативным хейлитом составил 31,58 % случаев [3]. Подобное исследование было проведено и Волгоградским государственным медицинским университетом: эксфолиативный хейлит встречался у 28 пациентов, что составило 10,1 % случаев [4].

Полное клиническое обследование было проведено у 5 пациентов с диагнозом эксфолиативный хейлит, из них 2 мужчин в возрасте до 40 лет и 3 женщины до 45 лет.

Стоматолог на первом этапе диагностики заболеваний СОР основывается в основном на сборе жалоб, анамнеза и клинической картины заболевания. В нашем исследовании четырем пациентам из обследуемых поставлен предварительный клинический диагноз: эксфолиативный хейлит сухая форма, и одной - эксфолиативный хейлит, экссудативная форма.

Сухая форма эксфолиативного хейлита характеризуется хроническим течением. Пациентов беспокоит чувство стянутости, шелушения, жжения губ. При осмотре губы несколько отечны, красная кайма гиперемирована, покрыта чешуйками в виде тонких «слюдяных» пластинок, центр которых спаян с тканью губы, а края приподняты. Больные скусывают чешуйки, которые упорно появляются вновь. Сухая форма в последние годы встречается значительно чаще [5]. Клиническая картина экссудативной формы эксфолиативного хейлита: на фоне отека и гиперемии красной каймы губы появляются массивные чешуйко-корки различного цвета (белые, серые, желтоватые). Характерные признаки эксфолиативного хейлита: чешуйки и корочки не переходят на слизистую оболочку и кожу, а после их снятия обнажается ярко гиперемированная поверхность (эрозии отсутствуют) [5].

Проведя ретроспективный анализ карточек пациентов с эксфолиативным хейлитов было выявлено, что все пациенты наблюдались только лечащим врачом, без привлечения узких специалистов. Для лечения хейлитов использовались традиционные методы, которые включали местную мазевую терапию, при длительном течении заболевания – местную гормонотерапию. Однако такой подход следует считать симптоматическим, дающим кратковременный эффект и приводящим к рецидивам.

Поэтому после постановки предварительного диагноза стоматологу необходимо не просто назначить стандартное местное лечение, но и по возможности определить этиологию возникновения данной патологии. Поэтому на втором этапе лечащий врач должен определить план маршрутизации пациента, т.е. выделить основные направления диагностики заболевания у специалистов другого профиля, от чего в дальнейшем будет зависеть течение заболевания и эффективность его лечения.

Нами разработана схема маршрутизации пациентов с эксфолиативным хейлитом: сухая и экссудативная форма (табл. 1):

Таблица 1

Алгоритм маршрутизации пациентов с различными формами эксфолиативного хейлита

Возможные причины возникновения заболевания	**Специалист**	**Цель направления**
Первый этап		
1. Клиника заболевания.	**Стоматолог**	Полное клиническое обследование, развернутый анализ крови, сахар, и т.д. Микробиологическое исследование.
Второй этап		
2. Психоэмоциональное состояние	**Психоневролог**	Коррекция психоэмоционального состояния
3 Эксфолиативный хейлит как самостоятельное заболевание, или как часть генерализованного дерматоза	**Дерматолог**	Обследование и лечение дерматологического заболевания и заболевания ККГ
4. Функциональные нарушения щитовидной железы	**Эндокринолог**	Обследование и лечение эндокринной патологии
5. Герпетическая инфекция	**Иммунолог**	Обследование и лечение основной патологии
6. Изменение гормонального фона	**Гинеколог Андролог**	Обследование и лечение основной патологии
7. Клинические и лабораторные показатели	**Аллерголог**	Обследование и лечение основной патологии
и другие узкие специалисты (при необходимости)		
Третий этап		
Комплексное медикаментозное лечение и диспансерное наблюдение пациента		

Маршрутизация пациента с экссудативной формой эксфолиативного хейлита на клиническом примере:

Пациентка Н. 37 лет обратилась с жалобами на образовавшиеся корки на губах.

Из анамнеза выяснено: страдает подобным состоянием около 1,5 лет.

Начало заболевания связывает с герпесом на губах, который появился через день после загорания на пляже. Обратилась к стоматологу: был поставлен диагноз: герпетический хейлит, назначено соответствующее лечение. Эффекта от лечения не было. Состояние ухудшалось. Через несколько месяцев стали появляться корочки. Их количество увеличивалось. Опять обратилась к стоматологу: была назначена гормональная мазь. Эффекта от лечения не было. Психоэмоциональное состояние ухудшалось: «замкнулась в себе», бросила работу. Со слов отца стала раздражительна и даже агрессивна. Постоянно сидит дома, никуда не выходит, общается только с отцом. Появились изменения на коже лица. Со слов пациентки, в течение нескольких месяцев наблюдает олигоменорею.

При осмотре выявлено: патология психоэмоционального состояния. Видимой асимметрии лица нет. Подчелюстные лимфоузлы пальпируются безболезненные, не спаянные с подлежащими тканями. На отечной красной кайме верхней губы желтовато - коричневые корки, после удаления которых определяются участки гиперемии. На коже лица вокруг верхней губы множественные чешуйки желтого цвета (рис.2), СОР без видимых патологических изменений, умеренно увлажнена. Полость рта санирована.

Рисунок 2. Пациентка Н. Клиническая картина.

Поставлен предварительный стоматологический диагноз: Эксфолиативный хелит, экссудативная форма? Дерматит?

Разработана схема маршрутизации пациентки Н. (рис.3.).

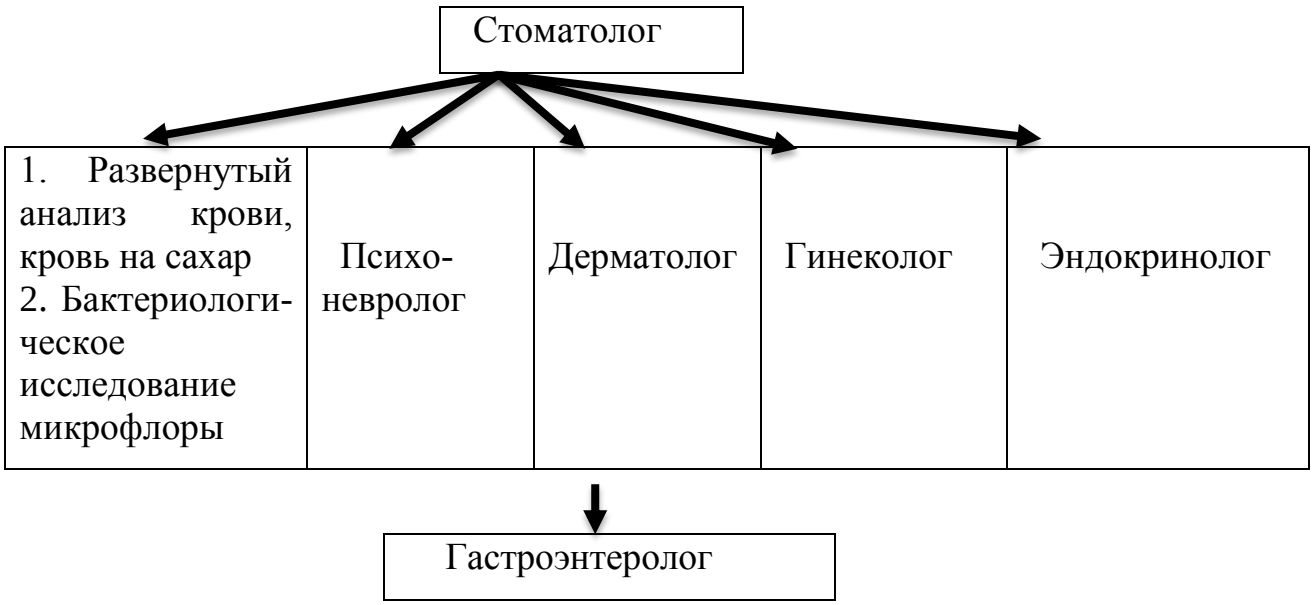

Рисунок 3. Схема маршрутизации пациентки Н.

Данная пациентка находится на этапе комплексного обследования и лечения.

В нашем исследовании у всех пациентов были проявления тревожно-депрессивного состояния, в той или иной степени. Поэтому психоэмоциональному статусу было уделено особое внимание, как одному из возможных этиологических факторов развития заболевания. Изучение психоэмоциональной сферы при этом виде хейлита (сухая и экссудативная формы) выявило психические и эмоциональные нарушения полиструктурного характера в виде истероипохондрического и астенического синдромов, повышенной эмоциональной лабильности и легкого возникновения тревожных расстройств [6,7].

У двух пациентов на фоне стрессовых ситуаций появилась вредная привычка: кусать губы. Назначение психотропных препаратов помогло справиться не только со стрессовыми ситуациями, но побороть вредную привычку. И как следствие положительная динамика и дальнейший прогноз заболевания.

У пациентки К. 45 лет с сухой формой эксфолиативного хейлита была выявлена аллергия на солнечное излучение. Аллергологом было назначено

соответствующее лечение, что позволило добиться хорошего результата в лечении хейлита.

В ходе исследований эндокринологов и дерматологов был сделан вывод об участии в патогенезе эксфолиативного хейлита функциональных нарушений щитовидной железы [7].

Заключение

Таким образом, эксфолиативный хейлит является не только медицинской, но и личностной проблемой. Распространенность болезней губ в нашем исследовании составляла 14% в 2020 г. и 13% в 2021 г. от общего числа пациентов с заболеваниями СОР. Эксфолиативный хейлит встречался у 2 пациентов в 2020г, что составило 26% от общего числа пациентов с болезнями губ, и у 5 пациентов в 2021г., что соответственно составило 40%., т.е. наблюдалась тенденция роста случаев данного заболевания на 14%, что свидетельствует об актуальности данного исследования.

При клиническом обследовании у всех пациентов с данной формой хейлита были выявлены проявления тревожно-депрессивного состояния, в той или иной степени, что является одним из этиологических факторов возникновения заболевания. Приводятся данные об участии в патогенезе эксфолиативного хейлита функциональных нарушений щитовидной железы [7]. Изменение гормонального фона осложняет течение болезней губ, особенно у женщин. На наш взгляд, своевременное выявление причин заболевания, с привлечением специалистов разного профиля важно с точки зрения определения тактики лечения и дальнейшего прогноза эксфолиативного хейлита.

Поэтому правильный алгоритм первичной диагностики и маршрутизации пациентов с привлечением узких специалистов способствует формированию верного клинического диагноза и эффективности назначенного лечения

Список литературы:

1. Луцкая И.К. Клинические проявления самостоятельных заболеваний губ. Медицинские новости. 2011;11:4-8.

2. Киржинова Е.М. Гемодинамические и микробиологические аспекты местной терапии самостоятельных заболеваний красной каймы губ : дис. – Волгоград : автореф. дис.… к. м. н. 2015;3.

3. Гажва С.И., Дятел А.В. Распространенность заболеваний слизистой оболочки красной каймы губ у взрослого населения Нижегородской области. Фундаментальные исследования. 2014;10(6):1076-1080.

4. Старикова И.П., Питерская Н.В., Чаплиева Е.Н., Бобров Д.С. Психосоматические аспекты заболеваний слизистой оболочки полости рта. Вестник Волгоградского государственного медицинского университета. 2021; 12(78):137-140.

5. Барер Г.М. Терапевтическая стоматология. В 3-х частях. Часть 3. Заболевания слизистой оболочки рта: учебник. Под ред. Г.М. Барера - 2-е изд., доп. и перераб. Москва: ГЭОТАР-Медиа. 2015;256 с.

6. Крихели Н.И., Брусенина Н.Д., Рыбалкина Е.А., Бычкова М.Н. Системная коррекция психоэмоциональных расстройств при лечении сухой формы эксфолиативного хейлита. Российская стоматология. 2019;12(2):3-6.

7. Глебова Л.И., Ключникова Д.Е., Чернова Т.А. Эксфолиативный хейлит – редкое заболевание красной каймы губ в практике дерматолога и стоматолога. Consilium Medicum. 2019;21(12.2):54–57.

Как цитировать:
Пурясова А.С., Чудова Л.В. (2022). Эксфолиативный хейлит: распространенность, алгоритм первичной диагностики и маршрутизации пациентов. Scientist, 20 (2), 52-61.